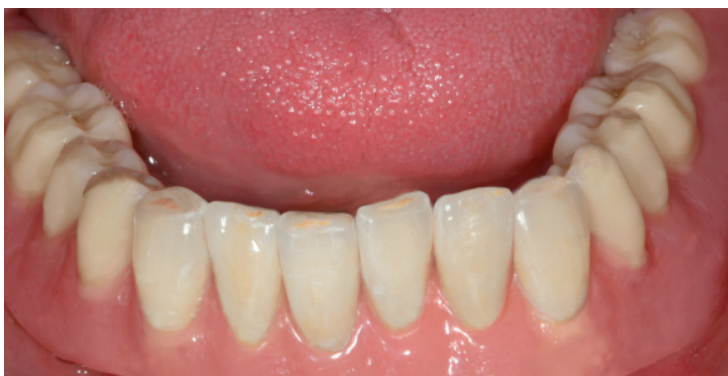



Der besondere Fall: Die innovative Variante einer implantatgetragenen Stegprothese

Die folgende Dokumentation setzt unsere Reihe „Der besondere Fall“ fort, deren erster Beitrag eine große Resonanz gefunden hat. Wir zeigen, wie es im perfekten Zusammenspiel von Klinik und Labor gelungen ist, einen Patienten mit zahnlosem Unterkiefer mit einem funktionellen, ästhetischen, implantatgetragenen, herausnehmbaren Zahnersatz zu versorgen, der dessen Ansprüche an Komfort und Sicherheit auch unter dem Aspekt der Mundhygiene voll erfüllt. ←

Ausgangssituation und chirurgische Behandlung

Der Patient stellte sich mit einer kaufunktionell suffizienten teleskopierenden Deckprothese im Oberkiefer und einer schlecht sitzenden Vollprothese im Unterkiefer vor. Er wünschte sich eine Unterkieferversorgung mit mehr Stabilität und Kaukomfort über eine implantatprothetische Rehabilitation. Nach Diagnose der Knochensituation und Erläuterung der prothetischen Möglichkeiten

mit entsprechenden Kostenvorschlägen entschied man sich für eine auf fünf Implantaten gestützte und durch eine individuell gefräste Keramikstegkonstruktion mit endständigen Preci-Vertex Geschieben verankerte Prothese. Es wurden fünf interforaminäre Brånemark® Fixtoren MK III TiUnité RP der Dimension 3,75 mm Durchmesser und 13mm Länge eingebracht. Das vertikale Knochenangebot war für die Insertion der Implantate primär ausreichend, jedoch kam es aufgrund des sehr schmalen Alveolarfortsatzes in regio 34 und 44 zu einer vestibulären Fenestration des Knochens, die in diesen Bereichen eine Augmentation durch lokalen Knochentransfer mit Abdeckung durch eine resorbierbare Kollagenmembran erforderlich machte. (Abb. 1)

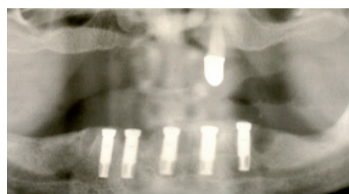

Abb. 1

Nach unauffälligem Heilungsverlauf konnten die Fäden am 10. postoperativen Tag entfernt werden und es erfolgte eine erste Anpassung der bis dahin nicht getragenen alten Unterkiefertotalprothese durch eine provisorische Unterfütterung. Eine zweite laborgefertigte wurde nach Ablauf der Hälfte der viermonatigen Einheilphase durchgeführt. Nach minimalinvasiver Freilegung wurden jeweils 5mm hohe Healingabutments eingesetzt und eine Alginateabformung zur Erstellung eines individuellen Löffels unmittelbar postoperativ genommen. Mit diesem erfolgte nach dem vollständigen Rückgang der lokalen Gingivaschwellung die Abformung nach der Pick-up Technik und eine anschließende orientierende Quetschbissnahme. ←

Zahntechnische Umsetzung

Auf Basis der Abformung wurde das Modell mit den Laborimplantaten gefertigt (Abb. 2) und mit einer Zahnfleischmaske versehen. (Abb. 3) →

→ Fortsetzung

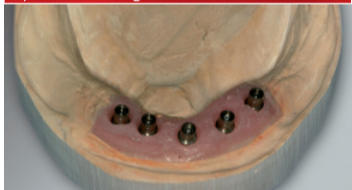

Abb. 2

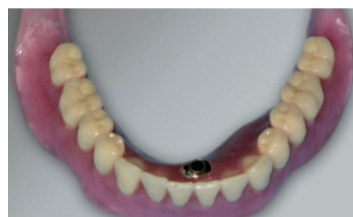

Abb. 5

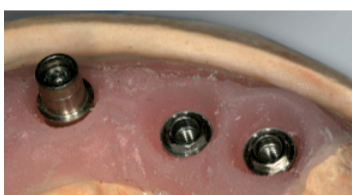

Abb. 3

Nach einer definitiven Bissnahme und Registrierung (Abb. 4) konnte eine Wachsaufstellung erstellt werden. (Abb. 5)

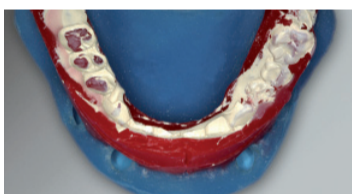

Abb. 4

Vorteilhaft bei implantatprothetischen Versorgungen ist, dass sowohl Bissnahme als auch Wachsenprobe zur Kontrolle des Bisses und der Ästhetik durch Ver-

schrabung über modifizierte Abdruckpfosten sehr sicher durchgeführt werden können. Hinsichtlich des Haltemechanismus entschieden wir uns für die technisch innovative Konstruktion eines individuell gefrästen Zirkonoxidsteges mit endständigen PreciVertex Geschieben, bei denen die Friktion durch austauschbare Matrizen regelbar ist, und einer Galvano-Sekundärstruktur. Diese hochpräzise Variante bietet dem Patienten gegenüber konfektionierten Dolderstegen viele Vorteile:

- eine verbesserte Friktion mit präzise definierten Abzugskräften durch den adhäsiven Haltemechanismus zwischen der Keramik und der Galvanostruktur bei gleichzeitiger Modifikation der Geschiebefriktion,

- eine erhöhte Prothesenstabilität, da durch den platzsparenden Galvanostegreiter die Basis nicht so stark ausgeschliffen werden muss,

- durch die hohe fertigungsbedingte Passgenauigkeit ein wesentlich besserer Sitz und damit verbundene Druckstellenminimierung.

- keinerlei Prothesenhohlräume, in denen sich Speisereste sammeln können und

- ein zahnfarbenedes ästhetisches Erscheinungsbild des Steges beim Ausgliedern der Prothese, was beim Patienten psychologisch die Akzeptanz der Versorgung fördert.



Abb. 6

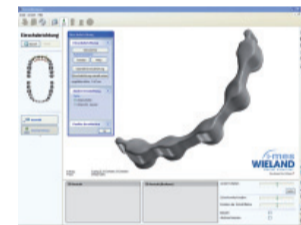

Abb. 7

die Abutments aufgespitzt werden. (Abb. 8 + 9) →



Abb. 8

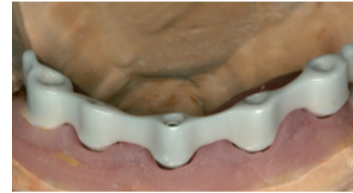

Abb. 9

→ Fortsetzung

Für die Steganprobe wurden dann die Abutments zunächst provisorisch eingeklebt, um im Falle einer etwaigen Passgenauigkeit eine Kompensation durch intraorale Verklebung zu ermöglichen. Es zeigte sich jedoch ein hervorragender, absolut passiver Sitz des Steges, so dass die Fertigstellung der Arbeit komplett im Labor erfolgen konnte. Hier wurde der Zirkonoxidsteg spannungsfrei mit den Abutments verklebt. (Abb. 10)

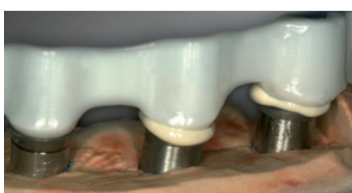


Abb. 10

Die Abutmentschraube sitzt mit ihrem Schraubenkopf auf dem Metallteil des Abutments auf, so dass die auftretenden Zugspannungen sich nicht auf die Keramik auswirken. Weiterhin besteht der auf dem Implantat

aufsitzende Teil des Abutments aus Metall, so dass es zu keinen Mikrobewegungen zwischen Keramik und Metallteilen kommen kann. Auf den Zirkonoxidsteg wurde dann die Galvanostruktur direkt abgeschieden und in diese die Geschiebepatrizen eingearbeitet. (Abb. 11) Galvano und Keramik weisen so nur einen wenige μ m-starken Sollspalt im Stegbereich auf, der mit Speichel gefüllt für den adhäsiven Halt verantwortlich ist. (Abb. 12) Zur Fertigung der Tertiärstruktur




Abb. 11

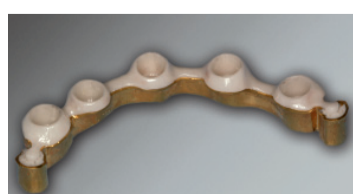


Abb. 12

werden nun alle Stegkonstruktionssteile auf dem Modell platziert, die Sekundärkonstruktion mit einem Abstandslack für den Klebspalt versehen und der Kunststoffbasisanteil aufgewachst. (Abb. 13)

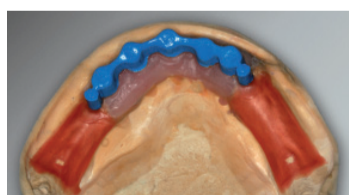


Abb. 13

Hiervon wird ein Duplikatmodell erstellt (Abb. 14), auf das die Modellgussbasis mit Austrittsstellen für den Kleber modelliert (Abb. 15) und dann gusstechnisch umgesetzt wird. (Abb. 16)

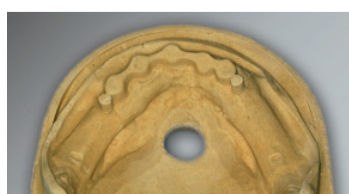


Abb. 14

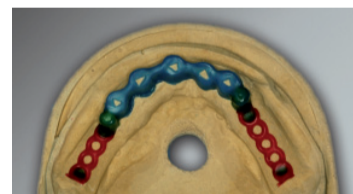


Abb. 15



Abb. 16

Sekundär- und Tertiärstruktur werden daraufhin passgenau verklebt und mit Hilfe des von der Wachsaufstellung genommenen Silikonvorwalls, in dem alle notwendigen Informationen eingefroren worden sind (Abb. 17), wird die Prothese auf- und fertiggestellt. (Abb. 18 + 19)

Hierbei sind die Zähne funktionell gestaltet und farblich individualisiert aufgestellt worden. →



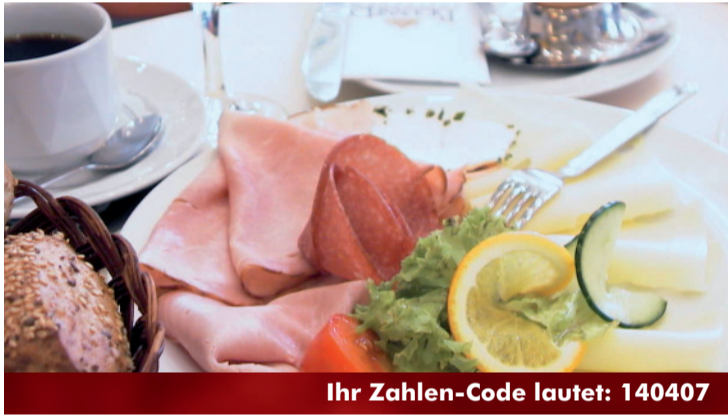Fortbildungsvorschau für Ihre Terminplanung:

21. März 2007
„Nahttechniken“
Herr Dr. Jürgen Voßhans,
Oralchirurg, Telgte
(2. Termin aufgrund hoher Nachfrage!)

25. April 2007
„Lust und Frust beim Implantieren“
Herr Dr. Karl-Ludwig Ackermann,
Zahnarzt, Camlog-Entwickler

09. Mai 2007
„Werbung in der Zahnarztpraxis – Pflicht und Kür“
Dipl. Ing. A. Josef, „Die Etagen“, OS

13. Juni 2007
„Erfolgreich abformen – ein materialtechnisches und klinisches Update“
Herr Dr. Diedrichs, Zahnarzt, Neuss
(2. Termin aufgrund hoher Nachfrage)



Ihr Zahlen-Code lautet: 140407

Frühstücken mit dem Praxisteam

Sie möchten einmal mit Ihrem gesamten Praxisteam gemütlich und ausgiebig frühstücken? Und keinen Cent dazu bezahlen? Kein Problem!

Für 5 Zahlen-Codes spendieren wir Ihnen und Ihren Mitarbeitern ein leckeres Frühstück!

Tragen Sie einfach den Zahlencode im Internet ein unter:

Und schon geht´s los.
Der Zahlen-Code lautet:

140407

Den nächsten gibt es in der kommenden Ausgabe von: „News mit Biss“



www.dental-gut-drauf.de

Impressum

Redaktion:
Gerd Kock
Thomas Kasselmann

Fotos:
Dr. St. Hümmeke
Dr. Chr. Gaertner
Dental Labor Kock
Photocase

Layout & Internet:
Die Etagen GmbH
E-M-Remarque-Ring 22
D-49074 Osnabrück
www.die-etagen.de

Herausgeber:
Dental-Labor Kock GmbH
Hansastraße 85
D-49134 Wallenhorst
Telefon 0 54 07 / 83 82 0
Fax 0 54 07 / 83 82 20
E-Mail: info@kock.net
www.kock.net

Viele Grüße aus Wallenhorst und ein sonniges Frühjahr wünscht Ihnen das Dental Labor Kock!

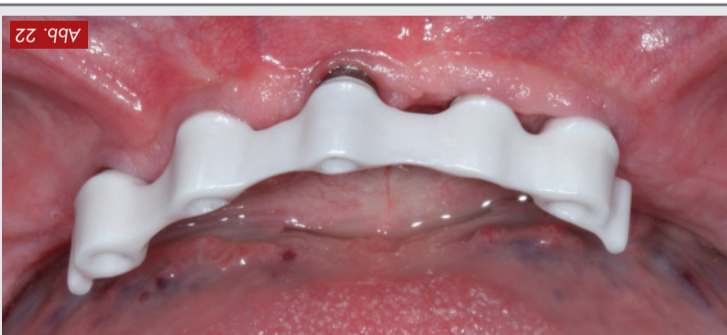

Abb. 22

gleich zum Implantationszeitpunkt stabiles perimplantäres konventionellen metallischen Konfektionsstegen um ein Vielfaches überlegen sind und eine ästhetisch wie funktionell hervorragende Versorgung garantieren. (Abb. 22)

In Zusammenarbeit mit unseren Kunden Dr. Stefan Hümmeke, Oberarzt für Oralchirurgie und Dr. Christoph Gaertner, Abteilungsleiter für Mund-, Kiefer- und Gesichtschirurgie Prof. Dr. E. Esser, Klinikum Osnabrück GmbH, denen wir für die Dokumentation dieses „besonderen Falls“ danken, setzen wir die hier beschriebene Konstruktionslösung erfolgreich immer häufiger ein. →

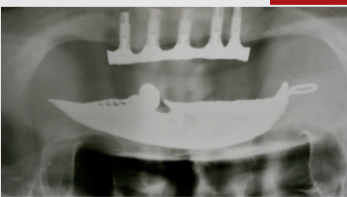


Abb. 21

vanoreitern herstellen, die den punkt stabiles perimplantäres konventionellen metallischen Konfektionsstegen um ein Vielfaches überlegen sind und eine ästhetisch wie funktionell hervorragende Versorgung garantieren. (Abb. 22)

In Zusammenarbeit mit unseren Kunden Dr. Stefan Hümmeke, Oberarzt für Oralchirurgie und Dr. Christoph Gaertner, Abteilungsleiter für Mund-, Kiefer- und Gesichtschirurgie Prof. Dr. E. Esser, Klinikum Osnabrück GmbH, denen wir für die Dokumentation dieses „besonderen Falls“ danken, setzen wir die hier beschriebene Konstruktionslösung erfolgreich immer häufiger ein. →

Die OPG-Kontrollaufnahme veranschaulicht neben dem spatelfreien Sitz des Steges ein im Ver-

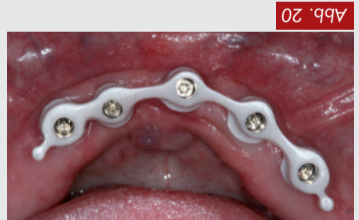

Abb. 20

ästhetischen Ergebnis. (Abb. 20)

dem erzielten funktionellen und Mundhygienesituation des Patienten bei hoher Zufriedenheit mit drei Wochen zeigte eine gute Stegbasis durch Interdentallüftung. Die Verlaufskontrolle nach Augenmerk liegt hierbei auf der Konstruktion erklärt. Besonderes Mundhygieneaspekte einer Steg- dem Patienten die speziellen wurden nochmals überprüft und Die Artikulation und Okklusion Arbeit auf Anheb hervorragend. Bei der Eingliederung passte die

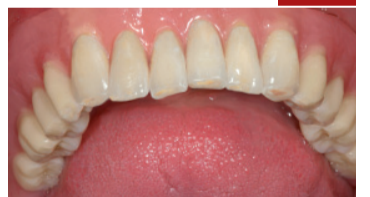

Abb. 19

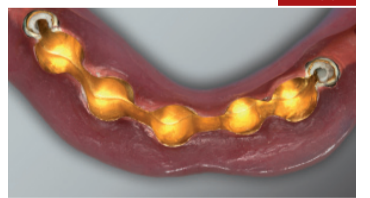


Abb. 18

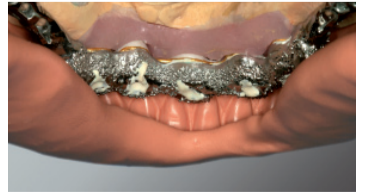

Abb. 17

ausgearbeitet haben. natürlichem Vorbild entsprechend eingefärbt, wobei wir die Über-